

# Thyroid International

2 | 2012

редактор: Питер Смит (Дублин)

издатель: компания Мерк KGaA, Дармштадт, Германия  
В России при поддержке компании «Такеда»



Чрескожная абляция этанолом  
в лечении метастазов папиллярного  
рака щитовидной железы  
в лимфатические узлы шеи

Кэролайн Давидж-Питтс, Роберт Ли и Ян Хей



# Чрескожная абляция этанолом в лечении метастазов папиллярного рака щитовидной железы в лимфатические узлы шеи

Кэролайн Давидж-Питтс, Роберт Ли и Ян Хей

1. Отделение эндокринологии, диабета, метаболизма и питания
2. Отделение внутренних болезней и УЗИ-диагностики
3. Отделение радиологии, клиника Мейо и медицинский колледж Мейо, Рочестер, Миннесота

**Адрес для корреспонденции:**

Prof. Simon Pearce,  
Institute of Genetic Medicine, Newcastle University,  
International Centre for Life, Central Parkway,  
Newcastle upon Tyne,  
NE1 3BZ, UK.  
Email: s.h.s.pearce@ncl.ac.uk  
Tel. 44-191-241-8674 Fax. 44-191-241-8666



**Доктор Кэролайн Давидж-Питтс** в 2004 г. окончила медицинскую школу университета Витватерсранда, Йоханнесбург, Южная Африка. Она прошла обучение в интернатуре на базе госпитального комплекса Блумфонтейна. В качестве военного врача прошла одногодичную службу в армии Южной Африки. В 2007-2008 гг. работала врачом-специалистом в отделении кардиологии и общей медицины в городе Перт, Австралия; пять месяцев посвятила волонтерской работе по паллиативному уходу за пациентами хосписа Южной Африки. В 2008 г. переехала в США, где в 2011 г. закончила обучение в резидентуре по внутренним болезням в клинике Мейо во Флориде. Во время прохождения резидентуры стала обладателем премии за общественную работу и как лучший старший ординатор получила премию Антонелли. В настоящее время она является ординатором второго года в отделении эндокринологии в клинике Мейо в Рочестере, штат Миннесота. Доктор Давидж-Питтс является членом команды преподавателей Американского Общества Эндокринологов, а также представителем этого Общества по международному обмену опытом.

Доктор Роберт Ли окончил медицинскую школу университета Вашингтона в Сент-Луисе в 1984 г., а в 1985 г. прошел обучение в интернатуре. Затем доктор Ли продолжил обучение в отделении радиологии Медицинской школы Северо-Западного университета, который и закончил в 1989 г. Затем он обучался в аспирантуре по компьютерной томографии, УЗ-исследованию и МРТ в клинике Мейо в Рочестере, штат Миннесота. С 1990 г. доктор Ли является консультантом отделения диагностической радиологии в клинике Мейо в Рочестере. Несмотря на то что доктор Ли прошел обучение по радиочастотной абляции и абляции этанолом новообразований печени, в настоящее время он занимается алкогольной абляцией аденом околощитовидных желез и метастазов папиллярного рака щитовидной железы в лимфатические узлы шеи и других видов рака щитовидной железы.



**Доктор Роберт Ли** окончил медицинскую школу университета Вашингтона в Сент-Луисе в 1984 г., а в 1985 г. прошел обучение в интернатуре. Затем доктор Ли продолжил обучение в отделении радиологии Медицинской школы Северо-Западного университета, который и закончил в 1989 г. Затем он обучался в аспирантуре по компьютерной томографии, УЗ-исследованию и МРТ в клинике Мейо в Рочестере, штат Миннесота. С 1990 г. доктор Ли является консультантом отделения диагностической радиологии в клинике Мейо в Рочестере. Несмотря на то что доктор Ли прошел обучение по радиочастотной абляции и абляции этанолом новообразований печени, в настоящее время он занимается алкогольной абляцией аденом околощитовидных желез и метастазов папиллярного рака щитовидной железы в лимфатические узлы шеи и других видов рака щитовидной железы.



**Профессор Ян Хей** в 1973 г. с отличием окончил бакалавриат (бакалавр медицины и хирургии) университета Глазго в Шотландии. Затем прошел обучение по внутренним болезням и эндокринологии в королевской больнице Глазго, где в 1978 г. получил степень PhD и был зачислен в члены Королевского терапевтического колледжа (MRCP) – профессиональная квалификация врача в Великобритании, присуждаемая по результатам постдипломного экзамена. В 1978-81 гг. доктор Хей являлся старшим клиническим ординатором в школе последипломного образования клиники Мейо и как преподаватель эндокринологии был награжден премией Randall G. Sprague за выдающиеся достижения. В 1981-83 гг. являлся лауреатом премии Sir Stanley Davidson в Западном госпитале Эдинбурга и Университете Эдинбурга. С 1983 г. является консультантом по эндокринологии и внутренним болезням в клинике Мейо и с 1989 г. – профессором медицины в медицинском колледже клиники Мейо. В 1994 г. профессор Хей был удостоен премии Пола Старра Американской тиреоидологической ассоциации. В 1997 г. он являлся президентом группы по изучению рака щитовидной железы Американской ассоциации клинических эндокринологов (AACE). В 2005 г. за исследования по эндокринологии профессор Хей был удостоен премии доктора Ричарда Ф. Эмсландера, которая была присуждена попечительским советом Фонда клиники Мейо. Профессор Хей является членом Американской коллегии эндокринологов, Американской коллегии терапевтов, Королевской коллегии терапевтов Эдинбурга, Глазго и Лондона. В 2006 г. он стал почетным членом Королевской коллегии врачей Ирландии. В 2008 г. профессор Хей совместно с профессором оксфордского университета Джоном Уоссом (John Wass) опубликовал руководство «Клиническая эндокринная онкология». В 1987 г. профессор Хей разработал систему, определяющую прогноз при раке щитовидной железы, под названием AGES, а в 1993 г. – новую прогностическую систему – MACIS. Начиная с 1984 г. и по настоящее время доктор Хей не видит пользы в оставлении остатка щитовидной железы с целью улучшения исходов у пациентов с папиллярным раком щитовидной железы из группы низкого риска. На протяжении более чем 35 лет он является близким другом главного редактора журнала «Thyroid International» профессора Питера Смита.

На обложке: На фоне ночного неба развевается национальный флаг США, а ввысь устремляется терракотовая колокольня здания, названного в честь пионера тиреоидологии доктора Генри Пламмера. Доктор Пламмер сконструировал эту башню совместно с компанией архитекторов из Сент-Пола – Франклина и Томаса Эллербов. В 1927 году в этом здании размещалась вторая клиника Мейо, где впервые в мире была применена система частной групповой лечебной практики. К окончанию строительства это здание стало самым высоким в штате Миннесота и оставалось таковым вплоть до 2001 года.

## Thyroid International

редактор: Питер Смит (Дублин)

В России издается при поддержке компании «Такеда». Серия публикаций компании Мерк KGaA, Дармштадт, Германия.

В серии публикуются работы крупных международных экспертов в области тиреоидологии с целью передачи обширного опыта, накопленного авторами в их области, широкому кругу врачей, сталкивающихся с проблемами диагностики и лечения заболеваний щитовидной железы.

Ответственный за издание со стороны фирмы Мерк KGaA, Дармштадт, Германия: Gernot Beroset

Thyroid international 2 – 2012  
Merck KgaA, Darmstadt, Germany –  
D-64271 Darmstadt

В России при поддержке компании «Такеда»  
ISSN 0946-5464

## Thyroid International (на русском языке)

В России – под редакцией профессора В.В. Фадеева

Ответственная за издание от компании «Такеда» менеджер по препарату С.В. Сырчина

# Чрескожная абляция этанолом в лечении метастазов папиллярного рака щитовидной железы в лимфатические узлы шеи

## Введение

Рак щитовидной железы является наиболее частым эндокринным онкологическим заболеванием и в большинстве случаев представлен папиллярным раком.<sup>1,2,3</sup> Как правило, у большинства пациентов с папиллярным раком щитовидной железы (ПРЩЖ) заболевание диагностируется на достаточно ранней стадии; тем не менее во время операции часто обнаруживается метастатическое поражение лимфатических узлов шеи.<sup>1,4,5</sup> Несмотря на хирургическое удаление всей щитовидной железы, у незначительного числа пациентов через несколько месяцев или даже лет после проведенной операции могут обнаруживаться метастазы в лимфатические узлы шеи.<sup>5,6</sup> У 9-20% пациентов метастазы ПРЩЖ в лимфоузлы шеи появляются в течение 30 лет после хирургического лечения. В этом случае проводится повторное хирургическое вмешательство или терапия высокими дозами радиоактивного йода.<sup>1,4</sup> В настоящее время УЗИ с высокой разрешающей способностью позволяет идентифицировать мелкие метастазы в лимфоузлы шеи размером от 2-3 мм в диаметре, которые подлежат биопсии под УЗ-контролем. При обнаружении таких мелких метастазов у пациентов, которые отказываются от повторного хирургического вмешательства или у которых ранее проведенная операция сопровождалась послеоперационными осложнениями, или у которых произошла дедифференцировка опухоли, в связи с чем терапия радиоiodом оказалась бы неэффективной, перед врачом стоит сложный выбор – что же делать дальше?

С начала 1990-х годов для лечения доброкачественных узловых образований щитовидной железы широко стали применяться чрескожные инъекции этанола (ЧИЭ) под УЗ-контролем.<sup>7,8</sup> Их роль как альтернативы хирургическому лечению или терапии радиоактивным йодом рассматривалась в выпуске «Thyroid International», опубликованном

в 2000 г. (профессор Enio Martino и доктор Fausto Bogazzi, Университет Пизы, Италия).<sup>8</sup> До 1991 года ЧИЭ не использовались для лечения высокодифференцированного рака щитовидной железы. В 1991 г. в клинику Мейо был госпитализирован 46-летний пациент с IV стадией медуллярного рака. Ранее ему было проведено три хирургических вмешательства в области шеи и для полного удаления опухоли пришлось пожертвовать правым возвратным гортанным нервом. К сожалению, на момент госпитализации у него было выявлено метастатическое поражение двух лимфатических узлов в VI зоне шеи слева, что угрожало оставшимся частям правого возвратного гортанного нерва и жизни пациента в целом. Под УЗ-контролем с положительным эффектом была проведена ЧИЭ двух лимфатических узлов центральной зоны шеи.<sup>9</sup> В течение 10 месяцев после проведенной процедуры при тщательном УЗИ ранее выявленных метастазов обнаружено не было, и на протяжении 20-летнего наблюдения за пациентом рецидива заболевания выявлено не было.<sup>9,10</sup> В 1993 году мы впервые применили ЧИЭ в лечении пациента с ПРЩЖ, которому ранее были проведены не только тотальная тиреоидэктомия с удалением лимфатических узлов левой половины шеи и терапия радиоактивным йодом, но и полный курс лучевой терапии на область шеи.<sup>9,10</sup>

В этой статье обсуждается роль чрескожной абляции этанолом под УЗ-контролем в лечении метастазов папиллярного рака щитовидной железы в шейные лимфатические узлы. Мы осветим перспективы этого вида терапии в современной онкологической практике лечения рака щитовидной железы, технические проблемы, возникающие при попытке повышения эффективности абляции, и представим обзор результатов, полученных не только в нашей клинике, но и в других центрах Северной Америки, Азии и Европы.

## Частота метастатического поражения лимфатических узлов и общепринятый подход к лечению

В период с 1940 по 1991 год в клинике Мейо 2348 пациентам с высокодифференцированным раком щитовидной железы было проведено хирургическое лечение.<sup>4</sup> Метастатическое поражение лимфатических узлов по данным пальпации было заподозрено у 23% из 1916 пациентов с ПРЩЖ. Более чем в 50% случаев одновременно с удалением щитовидной железы была проведена лимфодиссекция. Гистологически метастазы в шейные лимфоузлы были подтверждены у 40% из этих 1916 пациентов с ПРЩЖ. Метастазы в шейные лимфатические узлы, обнаруженные при хирургическом лечении фолликулярного или гюртле-клеточного рака встречались гораздо реже: в 4% и 6% случаев соответственно.<sup>4</sup> Недавно было показано, что метастазы в шейные лимфоузлы во время операции были обнаружены у 1011 (40%) из 2512 пациентов с ПРЩЖ, получивших лечение в клинике Мейо в Рочестере в 1940-2000 гг.<sup>6</sup> В подгруппе пациентов (n=2379) с ПРЩЖ без метастазов на момент диагностики, которым было проведено оперативное лечение, наиболее часто в случае рецидива метастазы обнаруживались в регионарных лимфоузлах шеи, что составило 71% от всех первых послеоперационных событий. Через 25 лет после проведенного лечения регионарные, локальные и отдаленные метастазы встречались в 9,8%, 5,5% и 4,6% случаев соответственно. Через 40 лет после проведенного лечения регионарные метастазы были выявлены в 10% случаев, а локальные и отдаленные – в 6% и 5% соответственно.<sup>6</sup>

У пациентов с ПРЩЖ и метастазами в шейные лимфоузлы одновременно с удалением щитовидной железы проводится лимфодиссекция. При отсутствии достоверных до- и интраоперационных данных о поражении регионарных лимфатических узлов преимущества их профилактического удаления спорны.<sup>11</sup> В руководствах, разработанных Американской тиреоидологической ассоциацией (АТА)<sup>12</sup>, Европейской тиреоидологической ассоциацией (ЕТА)<sup>13</sup> и Национальной сетью онкологических учреждений США,<sup>14</sup> указано, что вмешательство на лимфатическом коллекторе II-V уровня шеи

показано только при доказанном их метастатическом поражении.<sup>15</sup> Что же касается профилактической диссекции лимфоузлов VI уровня, то в вышеупомянутых руководствах однозначного ответа на этот вопрос нет.<sup>11,12</sup> Все три организации рекомендуют проведение послеоперационной терапии <sup>131</sup>I всем пациентам из группы высокого риска с размером опухоли более 4 см в диаметре или пациентам с экстра-тиреоидным распространением или отдаленными метастазами. Как правило, пациентам из группы низкого риска (размер опухоли менее 1 см без метастазирования и без признаков экстра-тиреоидного распространения) терапия радиоактивным йодом не показана.<sup>12,13</sup> В руководствах АТА<sup>12</sup> и ЕТА<sup>13</sup> нет однозначного мнения о том, должна ли терапия <sup>131</sup>I применяться у всех пациентов из группы промежуточного риска с размером опухоли 1-4 см с или без метастатического поражения шейных лимфоузлов.<sup>16,17,18</sup> Учитывая противоречивые данные ретроспективных исследований, все три руководства говорят о необходимости индивидуального подхода к применению терапии радиоактивным йодом в группе промежуточного риска.<sup>12-17</sup>

Как правило, наблюдение за пациентами с ПРЩЖ после тиреоидэктомии и терапии радиоактивным йодом заключается в проведении диагностического радиоизотопного сканирования всего тела для выявления опухолевых очагов. Обычно лечение таких очагов подразумевает введение высоких доз радиоактивного йода до тех пор, пока очаги не будут ликвидированы<sup>18,19</sup> или, как сформулировал Sisson, «пока сцинтиграфическая картина не станет чистой».<sup>20</sup> Кроме того, наблюдение за пациентами с ПРЩЖ после тиреоидэктомии и терапии радиоактивным йодом включает в себя проведение УЗИ области шеи и определение уровня тиреоглобулина (ТГ).<sup>6,12,13</sup> При обнаружении тиреоглобулина в случае отрицательных результатов сцинтиграфии всего тела определиться с дальнейшей тактикой ведения довольно сложно.<sup>19</sup> В этой ситуации метастазы ПРЩЖ в шейные лимфоузлы можно обнаружить с помощью УЗИ с высокой разрешающей способностью в режиме



реального времени.<sup>21</sup> В некоторых клиниках при обнаружении мелких метастазов размером менее 1 см проводится динамическое наблюдение без терапевтического/хирургического вмешательства.<sup>22</sup> Однако в случае большого размера или множественных метастазов в шейные лимфоузлы проводится тщательное хирургическое удаление всех пораженных лимфоузлов.<sup>12-15,22,23</sup>

Лечение пациентов с метастазами ПРЩЖ в шейные лимфоузлы может стать еще более проблематичным, если эти метастазы не

захватывают радиоактивный йод или пациент отказывается от повторного хирургического вмешательства. Сюда относятся пациенты с отдаленными метастазами или ранее неоднократно оперированные на шее, а также пациенты с анатомическими особенностями, увеличивающими риск повреждения возвратного гортанного нерва или паращитовидных желез. Очень часто в таких случаях использование ЧИЭ под УЗ-контролем позволяет успешно провести лечение метастатического поражения лимфоузлов шеи (персистирующего или рецидивного ПРЩЖ).<sup>9,10,24</sup>

## История применения ЧИЭ под УЗ-контролем в лечении метастазов шейных лимфоузлов в клинике Мейо

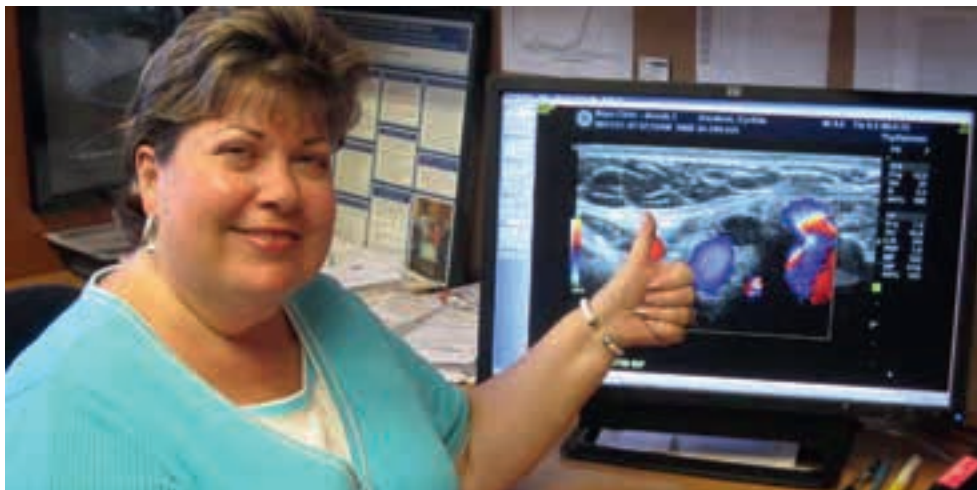
Согласно статье E. Martino и F. Bogazzi ЧИЭ для лечения узловых образований щитовидной железы начали использовать в 1978 г. Однако впервые в клинике Мейо чрескожное введение этанола под УЗ-контролем с аблятивной целью было применено в конце 1980-х гг. С того времени ЧИЭ стали широко применяться в Европе, Северной Америке и Азии для лечения доброкачественных и злокачественных новообразований, включая узловые образования щитовидной железы,<sup>7,8</sup> аденомы околощитовидных желез,<sup>25,26</sup> гепатоцеллюлярные карциномы,<sup>27</sup> и совсем недавно – для лечения опухолей островковых клеток поджелудочной железы, в том числе и инсулином.<sup>28</sup>

До 1991 года роль ЧИЭ в лечении рецидивирующего метастатического поражения лимфоузлов шеи при высококодифференцированном раке щитовидной железы не была определена. В 1991 г. в клинике Мейо ЧИЭ под УЗ-контролем была успешно применена у 46-летнего пациента с медулярным раком для лечения метастатического поражения лимфоузлов центрального отдела шеи.<sup>9,10</sup> Только в 1993 г. нам впервые удалось провести лечение пациентки с метастазами ПРЩЖ в шейные лимфоузлы. Ею оказалась 34-летняя женщина с ПРЩЖ, диагностированным в 1989 г. после того как во время пальпации шеи было обнаружено узловое образование. Первоначально была проведена тотальная тиреоидэктомия с левосторонней лимфодиссекцией. Во время операции была

обнаружена опухоль размером 32x10x10 мм, тесно прилежащая к левому каротидному синусу, в связи с чем опухоль была расценена как неоперабельная. В последующем проводилась терапия радиоактивным йодом в дозе 135 мКи. В 1991 г. было выявлено увеличение размеров опухолевой массы близ каротидного синуса, в связи с чем была проведена наружная дистанционная лучевая терапия на область шеи в дозе 5400 сГр. В 1992 г., после того как хирург уже во время второго оперативного вмешательства посчитал опухоль неоперабельной, пациентка была направлена в клинику Мейо. Хирурги клиники Мейо пришли к единому мнению, что проводить третью операцию нецелесообразно. Кроме того, было ясно, что проведение повторной терапии радиоактивным йодом или лучевой терапии эффекта не принесет. В динамике по результатам визуализирующих исследований размер опухоли прогрессивно увеличивался. В мае 1993 г. размер узла составил 3,2 см в длину, 1 см в толщину и 1 см в поперечном размере. Поэтому было принято решение о проведении ЧИЭ. Под УЗ-контролем с соблюдением правил стерильности профессор J. William Charboneau ввел 0,5 мл 95% этанола в несколько участков узла.<sup>9,24</sup> За 10 месяцев терапии в неоперабельную опухолевую ткань было введено 3 инъекции этанола. В общей сложности доза 95% этанола составила 1,4 мл. В последующем с 1995 по 2012 гг. пациентка регулярно наблюдалась в клинике Мейо. В 2003 г. при обследовании АТ-ТГ исчезли,

а с 2004 по 2012 гг. уровень ТГ на фоне супрессивной терапии L-T4 оставался ниже 0,1 нг/мл. Патологических очагов по результатам КТ шеи и органов грудной клетки выявлено не было. Недавно проведенная ПЭТ всего тела с 2-фтор-2-дезоксид-Д-глюкозой также не выявила участков патологического накопления радиофармпрепарата. При

последнем УЗИ шеи визуализировался аваскулярный узел размером 6х5х8 мм, прилежащий к левой общей сонной артерии; в остальных областях шеи патологические узлы не визуализировались.<sup>9,10</sup> На *рисунке 1* изображена вышеупомянутая пациентка с УЗ-картиной аваскулярного узла.



#### **Рисунок 1.**

Наша первая пациентка с ПРЩЖ, которой в клинике Мейо под УЗ-контролем было проведено лечение чрескожной абляцией этанолом. Пациентка любит картину доплеровской сонографии – крошечным аваскулярным узлом. Фотография сделана в 2011 г. – спустя 18 лет после того, как профессор J. William Charboneau первый раз ввел ей 95% этанол. Инъекция была проведена в связи с наличием неоперабельного метастаза в шейные лимфоузлы. До инъекции пациентке проводилась терапия радиоактивным йодом и наружная дистанционная лучевая терапия.



## Показания к проведению чрескожной абляции этанолом у пациентов с метастазами ПРЩЖ в лимфатические узлы

Чрескожная абляция этанолом под УЗ-контролем может с успехом применяться при лечении метастазов ПРЩЖ в лимфоузлы шеи у пациентов, которые отказываются от повторного хирургического вмешательства, или в случае неэффективности терапии радиоактивным йодом. После проведения абляции нашим двум первым пациентам (см. выше) ЧИЭ на протяжении последующих 10 лет использовались в основном в качестве местной паллиативной помощи пациентам. В последние годы абляция используется для лечения метастатического поражения регионарных лимфоузлов при исходно выявленном метастазировании или при рецидиве. С 1991 по 2000 гг. доктор Ян Хей провел ЧИЭ 17 пациентам с раком

щитовидной железы. У 8 (47%) пациентов отдаленных метастазов не было, у других 9 пациентов (как в случае нашего первого пациента с медуллярным раком) заболевание находилось на стадии IV-C и в этих случаях абляция этанолом носила паллиативный характер. С 2001 по 2011 г. Ян Хей провел абляцию уже 128 пациентам. При этом в 102 случаях (80%) это были пациенты с локальной формой заболевания. С момента нашей первой публикации в 2002 г. количество проводимых абляций этанолом существенно увеличилось.<sup>24</sup> В общей сложности с 2006 по 2010 г. в клинике Мейо в Рочестере было проведено 246 абляций этанолом 179 пациентам с раком щитовидной железы.<sup>10</sup> В 2010 г. было проведено 75 абляций этанолом 53 пациентам.<sup>10</sup>

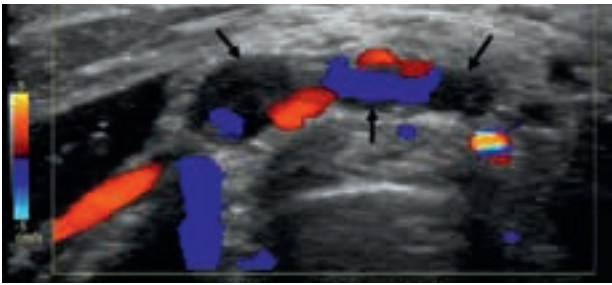
## Особенности проведения чрескожной абляции этанолом под УЗ-контролем

УЗИ шеи должно проводиться опытным врачом, способным отличить неизменные лимфатические узлы от патологических.<sup>8-10</sup> Признаками метастатического поражения лимфоузлов являются увеличение их размера, наличие микрокальцинатов, потеря жировой массы в воротах лимфоузла.<sup>10,24,26</sup>

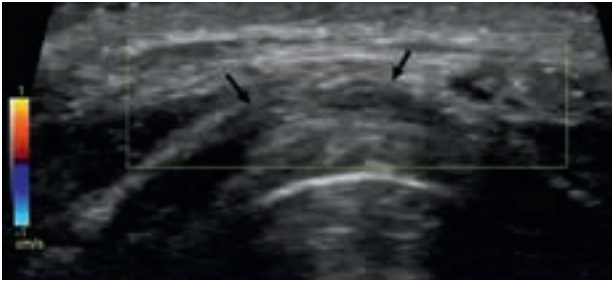
До проведения абляции этанолом и при каждом последующем визите после процедуры проводится оценка размера лимфоузлов, их объема, наличия кровотока.<sup>24,26</sup>

Инъекция этанола приводит к гибели клеток вследствие развития тромбоза кровеносных сосудов, лизиса клеточной мембраны и денатурации белков.<sup>24</sup> Об эффективности проведенной абляции свидетельствует уменьшение размера лимфоузла и исчезновение в нем кровотока (*рисунок 2*).<sup>9,10,24</sup> С целью получения максимального успеха абляции и минимизации риска осложнений (повреждение нерва, выраженный болевой синдром) процедура введения этанола

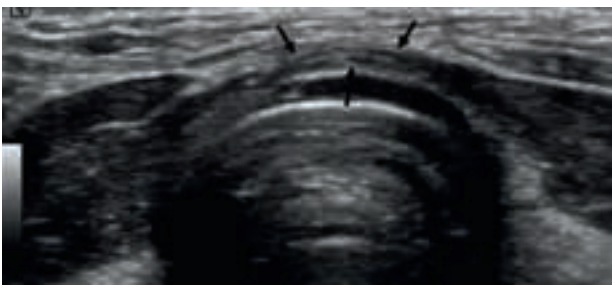должна проводиться под УЗ-контролем с высокой разрешающей способностью в режиме grey scale и с использованием доплера. Целью лечения является введение этанола непосредственно в метастатический лимфоузел, при этом необходимо избегать вытекания этанола в прилежащие ткани. При лечении метастазов маленького размера (менее 5 мм в диаметре) иглу необходимо ввести в центр лимфоузла и начать медленное введение этанола. Во время инъекции на ультрасонограмме можно видеть введенный этанол из-за содержания в нем микропузырьков. Абляция считается законченной, когда этанол распределяется по всему узлу и кровотоки в узле перестают регистрироваться. Для заполнения этанолом крупных метастатических лимфоузлов иглу приходится перемещать несколько раз. Если при введении этанола чувствуется препятствие, то, прежде чем ввести этанол, иглу необходимо переместить в другой участок. Для большинства лимфоузлов с метастазами достаточно 1 мл этанола за 1 процедуру.



**А.** Поперечный срез по средней линии шеи до абляции



**В.** Спустя 4 месяца после абляции



**С.** Спустя 10 месяцев после абляции

### Рисунок 2.

Положительный эффект чрескожной абляции этанолом у 26-летнего пациента с ПРЦЖ I стадии.

**А.** На поперечном УЗ-срезе до проведения абляции визуализируется метастатически пораженный гиперваскулярный претрахеальный лимфоузел 13х3х10 мм

**В.** Спустя 4 месяца после абляции узел стал аваскулярным, уменьшился в размере до 9х2х6 мм

**С.** На 10-м месяце после абляции продолжается инволюция узла: в режиме grey scale узел выглядит нечетким, размер узла 8х1х3 мм.

Иногда при введении этанола может ощущаться некоторое сопротивление подаваемому из шприца раствору, что требует большего давления. Как правило, такие лимфоузлы фиброзно изменены и часто встречаются у пациентов, которым уже проводилось лечение по поводу метастазов. Во время проведения абляции под УЗ-контролем можно заметить распространение этанола в окружающие ткани или по ходу иглы. Такая ситуация может

привести к развитию болевого синдрома и поражению нерва.

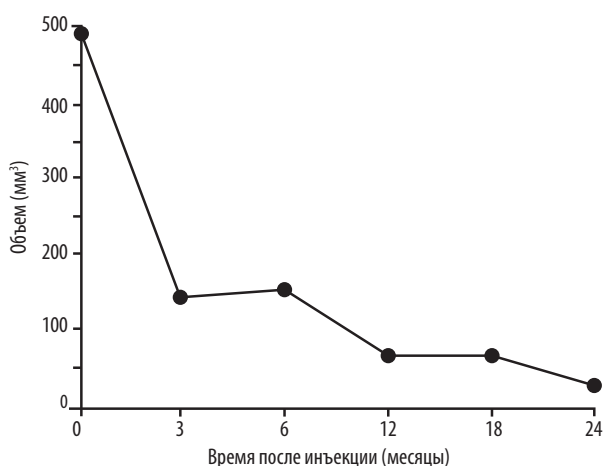
Обычно на следующий день после первой ЧИЭ следует вторая инъекция. До проведения второй процедуры проводится доплеровское картирование для оценки остаточного кровотока в узле. Если кровоток есть, то в этот участок узла вводится этанол с последующей второй инъекцией этанола в остаток узла. Обычно для очень маленьких лимфоузлов достаточно одной инъекции.

Если ЧИЭ проводится опытным врачом, вероятность развития побочных эффектов минимальна. Возможные побочные эффекты можно разделить на 2 группы: 1) обусловленные введением самой иглы и 2) обусловленные введением этанола.<sup>24</sup> К первой группе осложнений относится кровотечение и преходящее повреждение возвратного гортанного нерва. Вторая группа осложнений, обусловленных вытеканием этанола, включает в себя небольшую болезненность в области шеи, которая успешно купируется небольшими дозами нестероидных противовоспалительных препаратов; временную или постоянную охриплость, которая является вторичной по отношению к повреждению возвратного гортанного нерва (как правило, встречается очень редко) и фиброзирование прилежащих тканей шеи, что может представлять опасность в случае проведения повторного хирургического вмешательства.<sup>29</sup>

### Ближайшие результаты

В 1993-2000 гг. в клинике Мейо было проведено 29 абляций у 14 пациентов с метастазами ПРЦЖ в шейные лимфоузлы.<sup>24</sup> В этой группе пациентов средний диаметр метастатически пораженных узлов составил 8,7 мм (4,4-17,2 мм), среднее число инъекций у одного пациента – 2 (1-4). На *рисунке 3* представлена динамика размера узлов после проведенной абляции через 1 и 2 года. До проведения процедуры объем узлов составлял 492 мм<sup>3</sup>, через 1 год размер уменьшился до 76 мм<sup>3</sup>, а через 2 года – до 20 мм<sup>3</sup>. Всем пролеченным пациентам каждые 3-6 месяцев проводилось УЗИ с высокой разрешающей способностью: регистрировался объем узла и кровотока. Терапия ЧИЭ оказалась эффективной у 12 из 14 пациентов. 6 узлов были подвергнуты повторной

абляции вследствие сохранения в них кровотока или из-за отсутствия уменьшения объема после первой абляции. У 2 пациентов произошло множественное метастазирование в лимфоузлы, которые не подлежали терапии ЧИЭ. Серьезных побочных эффектов при абляции отмечено не было. Ни у одного из пациентов с ПРЩЖ, которым проводилась абляция (n=14), паралича голосовых связок отмечено не было. Многие пациенты предъявляли жалобы на небольшую и кратковременную болезненность в месте инъекции, которая самостоятельно проходила через 1-2 дня. Пациенты, которым было проведено поверхностное или глубокое обезбоживание, испытывали меньший дискомфорт.<sup>24</sup>



### Рисунок 3.

Динамика размера метастатически пораженных лимфоузлов после абляции этанолом. До проведения процедуры объем узлов составлял 492 мм<sup>3</sup>, через 1 год размер уменьшился до 76 мм<sup>3</sup>, а через 2 года – до 20 мм<sup>3</sup> (напечатано с разрешения Lewis BD et al<sup>24</sup>).

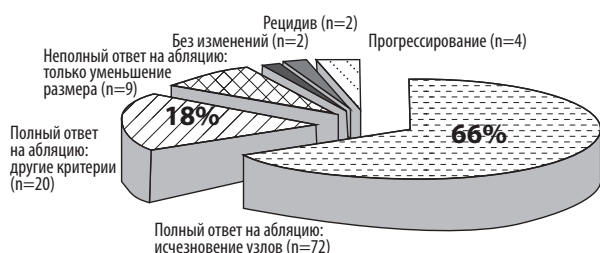
В 2006 году Dupuy и его коллеги из университета Брауна обследовали 6 пациентов с рецидивом ПРЩЖ, которым была проведена абляция этанолом (суммарно 11 метастазов в шейные лимфоузлы).<sup>30</sup> Четырем из них ЧИЭ была проведена однократно, доза этанола составила 0,2-2 мл. Средний размер узла – 11,4 мм. Через 18 месяцев наблюдения практически ни у кого из пациентов рецидива заболевания отмечено не было, за исключением одного больного, у которого были обнаружены метастазы в лимфоузлы шеи, в связи с чем повторно была проведена абляция этанолом.

В 2007 г. Lim провел абляцию этанолом 16 пациентам с ПРЩЖ, при этом 6 пациентов были из группы высокого анестезиологического риска. Ранее всем пациентам была проведена тотальная тиреоидэктомия с центральной лимфодиссекцией, 10 пациентам – боковая лимфодиссекция. Абляция этанолом была предпринята по поводу 24 метастазов. В среднем период наблюдения составил 24 месяца. Средний объем введенного этанола составил 1,1 мл, инъекции проводились каждые 3 месяца (в среднем 2 инъекции на 1 метастатически пораженный лимфоузел). В среднем диаметр узлов уменьшился с 9,9 до 5,3 мм. Полностью исчезло 4 узла, по поводу остальных 20 была проведена биопсия. По результатам биопсии в 15 узлах, несмотря на уменьшение их размера, по-прежнему обнаруживались метастазы. У одного пациента, у которого метастатические узлы ранее были подвергнуты абляции этанолом, в последующем они были удалены во время лимфодиссекции. При гистологическом исследовании в фиброзной ткани были обнаружены единичные злокачественные клетки. В дальнейшем<sup>32</sup> эти же авторы наблюдали 27 пациентов с ПРЩЖ, которым была проведена абляция этанолом по поводу 47 метастатически пораженных лимфоузлов шеи. Среднее число процедур составило 2,1 (1,1 мл этанола на каждую). После лечения объем лимфоузлов уменьшился в среднем с 678 мм<sup>3</sup> до 16 мм<sup>3</sup> (на 94%).<sup>32</sup> В обоих упомянутых корейских исследованиях преходящая охриплость была зарегистрирована только у одного пациента.<sup>31,32</sup>

### Отдаленные результаты

В 2011 г. Heilo и его норвежские коллеги сообщили о результатах наблюдения за 63 пациентами с ПРЩЖ, которым была проведена абляция этанолом в Осло в 2004-2009 гг.<sup>33</sup> Средний возраст пациентов составил 52 года. Ранее всем пациентам была проведена тотальная тиреоидэктомия и терапия радиоактивным йодом. 57 пациентам была проведена центральная лимфодиссекция, и многим – боковая лимфодиссекция. Многим пациентам было проведено несколько хирургических вмешательств с последующей терапией радиоактивным йодом (средняя доза составила 284 мКи (100-1406 мКи)). 109 узлов были подвергнуты абляции этанолом.

Средний объем узла составил 0,35 мл (0,01-3,56), средняя доза введенного 99,5% этанола составила 0,4 мл (0,1-1 мл). Средняя продолжительность периода наблюдения – 38,4 месяца (3-72 месяца). Как представлено на *рисунке 4*, 72 узла исчезло, результаты лечения 20 узлов были расценены как положительные («уменьшение переднезаднего диаметра лимфоузла до 4 мм и менее при отсутствии васкуляризации, нормализация размера и характеристик лимфоузла, отсутствие злокачественных клеток при цитологическом исследовании биоптата и тиреоглобулина в смыве из иглы после пункции лимфоузла»). Для полной ликвидации метастазов требовалось до 5 инъекций этанола. В остальных 17 узлах: в 9 узлах был обнаружен неполный ответ, в 2 узлах ответа на лечение получено не было, в 4 узлах было зафиксировано прогрессирование процесса, в 2 узлах – рецидив.



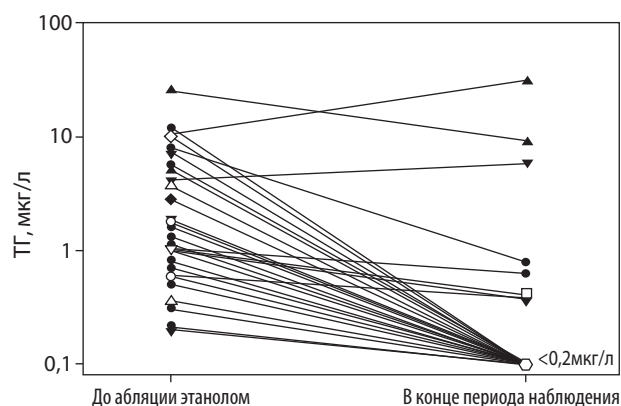
#### Рисунок 4.

Результаты абляции этанолом метастатических лимфоузлов шеи (n=109), проведенной в 2004-2009 гг. в Norwegian Radium Hospital в Осло. Абляция оказалась успешной в 84% случаев (92 узла): 72 узла исчезло, 20 узлов было пролечено успешно в соответствии с другими критериями (напечатано с разрешения Heilo A et al<sup>24</sup>).

54 узла, которые не исчезли после абляции этанолом, были подвергнуты тонкоигольной аспирационной биопсии. В 24 узлах были обнаружены злокачественные клетки и/или положительные результаты на ТГ в смыве из биопсийной иглы. Поэтому эти узлы были подвергнуты повторной абляции этанолом. Результаты биопсии остальных 20 узлов оказались негативными, поэтому лечение этих узлов было расценено как успешное. Образцы остальных 10 узлов оказались неинформативными в связи с наличием рубцов вследствие абляции этанолом. Тяжелых побочных эффектов ЧИЭ зарегистрировано не было.

У 62 пациентов до проведения абляции этанолом проводилось исследование уровня ТГ,

у 60 из них уровень ТГ исследовался в конце периода наблюдения. До абляции этанолом медиана ТГ при неопределяемом уровне АТ-ТГ составила 0,7 мкг/л, в конце периода наблюдения уровень ТГ составил менее 0,2 мкг/л. На *рисунке 5* представлен 51 пациент с неопределяемым уровнем АТ-ТГ до абляции; у 38 из них был выявлен повышенный уровень ТГ до ЧИЭ, в конце периода наблюдения у 30 из них ТГ в крови не определялся (<0,2 мкг/л).<sup>33</sup>



#### Рисунок 5.

Уровень ТГ у пациентов с неопределяемым уровнем АТ-ТГ до абляции этанолом и в конце периода наблюдения. До абляции этанолом у 38 пациентов уровень ТГ составил  $\geq 0,2$  мкг/л. Из графика исключены данные 13 пациентов с уровнем ТГ меньше чувствительности метода, т.е. менее 0,2 мкг/л, выявленный до процедуры и в конце периода наблюдения (напечатано с разрешения Heilo A et al<sup>33</sup>).

В 1993-2007 гг. в клинике Мейо в Рочестере абляция этанолом была проведена 61 пациенту с ПРЦЖ I стадии и рецидивом метастазов в лимфоузлы шеи.<sup>34</sup> Всем пациентам было проведено первичное хирургическое вмешательство и терапия радиоактивным йодом. В настоящее исследование были включены 22 пациента, которые наблюдались в течение более года. В последующем 14 пациентам (64%) было проведено 27 повторных хирургических вмешательств на шее (от 2 до 6). Всем была проведена терапия <sup>131</sup>I (средняя кумулятивная доза 180 мКи (от 28 до 359 мКи)). Результаты сцинтиграфии всего тела оказались негативными. Двум пациентам была проведена лучевая терапия на область шеи.

В среднем метастазы в лимфоузлы шеи были обнаружены через 59 месяцев (0,7-16,3 лет) после первой операции. По результатам биопсии метастазирование ПРЦЖ было подтверждено в 35



подозрительных лимфоузлах (средний размер 13 мм (от 0,5 до 3,2 см)). Все 22 пациента были проконсультированы эндокринными хирургами, им было рекомендовано повторное хирургическое вмешательство, однако пациенты от проведения операции отказались. Все 35 лимфоузлов были подвергнуты абляции этанолом под УЗ-контролем. Период наблюдения составил 3-13,6 года (в среднем 5,9 года). После процедуры все узлы уменьшились в размерах, кровотоки в них не определялись. 74% узлов, подвергнутых абляции, исчезли, другие остались в виде небольших аваскулярных структур. На последнем визите медиана ТТ на фоне супрессивной терапии L-T4 составила 0,1 нг/мл. Повторного оперативного вмешательства на узлах, которые были подвергнуты абляции, не потребовалось.

В последующем у 10 (45%) из 22 пациентов был диагностирован рецидив метастатического поражения лимфоузлов на противоположной стороне шеи. 7 пациентам была проведена абляция этанолом под УЗ-контролем. Только 3 пациентам (14%) было рекомендовано хирургическое вмешательство по поводу поздно развившихся метастазов в лимфоузлы, которые не подошли для ЧИЭ. В этом исследовании после абляции 35 узлов осложнений за 6 лет наблюдения

## Заключение

Заболеемость высокодифференцированным раком щитовидной железы продолжает увеличиваться. В большинстве случаев прогноз благоприятный, тем не менее на момент диагностики у ряда пациентов выявляются метастазы в лимфоузлы шеи, у некоторых рецидив заболевания возникает в послеоперационном периоде.<sup>1</sup> Метастазы в лимфоузлы шеи можно легко обнаружить при помощи чувствительных методов визуализации.<sup>21</sup> «Золотым стандартом» в лечении ПРЦЖ является первичная радикальная операция с удалением метастатически пораженных лимфоузлов и в случае необходимости – терапия радиоактивным йодом.<sup>15</sup> Такой подход был принят многими национальными ассоциациями. Наблюдение за такими пациентами включает регулярное УЗ-исследование и определение опухолевых маркеров.<sup>12,13</sup> Традиционно ведение пациентов с рецидивом ПРЦЖ в зависимости от стадии заболевания включает наблюдение с проведением визуализирующих исследований,

зарегистрировано не было. В 29 случаях (91%) из 32 метастатических лимфоузлов абляция этанолом была проведена с положительным эффектом. Таким образом, в 29 случаях удалось избежать повторных хирургических вмешательств, что помогло предотвратить прогрессирование заболевания и сократить финансовые потери.

В 2010 году в клинике Мейо средняя цена за процедуру абляции этанолом под УЗ-контролем составила 1583 доллара. Стоимость центральной лимфодиссекции или односторонней модифицированной радикальной шейной диссекции составляет 35 000-45 000 долларов (включая стоимость госпитализации).<sup>9</sup> Таким образом, в связи с выбором в пользу абляции этанолом на каждой процедуре удалось сэкономить 38 400 долларов. Вполне вероятно, что этим 22 пациентам, которым в 1993-2007 гг. было проведено лечение в клинике Мейо, удалось избежать лишних трат в размере 1,1 миллиона долларов. В среднем экономия на одного пациента составила более 50 000 долларов. Таким образом, процедура абляции этанолом, проведенная опытным врачом под контролем УЗИ, не только безопасна и эффективна, но и значительно дешевле оперативного вмешательства.

терапию высокими дозами радиоактивного йода или хирургическую резекцию.<sup>29</sup> Пациентам, у которых невозможно проведение повторного хирургического вмешательства, например в случае ПРЦЖ, резистентного к терапии радиоактивным йодом, или в случае отказа от операции абляция этанолом под УЗ-контролем является хорошей альтернативой.<sup>24</sup> В данной статье мы представили наши первые результаты по использованию абляции этанолом в клинике Мейо у пациентов с метастазами ПРЦЖ в лимфоузлы шеи. Мы описали результаты лечения ЧИЭ, проведенной как в клинике Мейо, так и в других клиниках Северной Америки, Азии и Европы.<sup>10</sup> Мы считаем, что опытный врач, прошедшей надлежащую подготовку, должен быть обеспечен соответствующим оборудованием для успешного проведения ЧИЭ при метастазах ПРЦЖ в лимфоузлы шеи у тех пациентов, которые ищут инновационные способы лечения как альтернативу традиционному лечению.<sup>9</sup>

## Литература

- Schlumberger MJ, Filetti S, Hay ID. Non-toxic diffuse and nodular goiter and thyroid neoplasia. In: Melmed S, Polonsky KS, Larsen PR, Kronenberg HM, editors. *Williams' Textbook of Endocrinology*, 12th ed. Philadelphia: Elsevier Saunders; 2011, p 440-478.
- Hundahl SA, Fleming ID, Fremgen AM. A National Cancer Data Base report on 53,856 cases of thyroid carcinoma treated in the U.S, 1985-1995. *Cancer* 1998; 83: 2638-2648.
- Ebihara S, Saikawa M. Survey and analysis of thyroid carcinoma by the Japanese Society of Thyroid Surgery. *Thyroidal Clin Exp* 1998; 10: 85-91.
- Grebe SKG, Hay ID. Thyroid cancer nodal metastases: biological significance and therapeutic consideration. *Surg Clin North Am* 1996; 5: 43-63.
- Hay ID. Papillary thyroid carcinoma. *Endocrinol Metab Clin North Am* 1990; 19: 545-576.
- Hay ID. Managing patients with papillary thyroid carcinoma: insights gained from the Mayo Clinic's experience of treating 2,512 consecutive patients during 1940 through 2000. *Trans Amer Clin Climatol Assoc* 2002; 113: 241-260.
- Livraghi T, Paracchi A, Ferrari C et al. Treatment of autonomous thyroid nodules with percutaneous ethanol injection: preliminary results. *Radiology* 1990; 175: 827-829.
- Martino E, Bogazzi F. Percutaneous ethanol injection therapy for thyroid diseases. *Thyroid International* 2000; 5: 1-12.
- Hay ID, Charboneau JW. The coming of age of ultrasound-guided percutaneous ethanol ablation of selected neck nodal metastases in well-differentiated thyroid carcinoma. *J Clin Endocrinol Metab* 2011; 96: 2717-2720.
- Hay ID. Ablative percutaneous ultrasound-guided ethanol injection for neck nodal metastases in papillary and sporadic medullary thyroid carcinoma. In: Randolph GW, editor. *Surgery of the thyroid and parathyroid glands*. 2nd ed. Philadelphia: Saunders; 2012, p.511-519.
- Hay ID. Managing patients with a preoperative diagnosis of AJCC/UICC stage I (T1N0M0) papillary thyroid carcinoma: East versus West, whose policy is best? *World J Surg* 2010; 34: 1291-1293.
- Cooper DS, Doherty GM, Haugen BR, et al. Revised ATA management guidelines for patients with thyroid nodules and differentiated thyroid cancer. *Thyroid* 2009; 19: 1167-1214.
- Pacini F, Schlumberger M, Dralle H, et al. European consensus for the management of patients with differentiated thyroid carcinoma of the follicular epithelium. *Eur J Endocrinol* 2006; 154: 787-803.
- Tuttle RM, Ball DW, Byrd D, et al. Thyroid carcinoma. *J Natl Compr Canc Netw* 2010; 8: 1228-1274.
- Rondeau G, Tuttle RM. Similarities and differences in follicular cell-derived thyroid cancer management guidelines used in Europe and the United States. *Semin Nucl Med* 2011; 41: 89-95.
- Hay ID. Selective use of radioactive iodine in the postoperative management of patients with papillary and follicular thyroid carcinoma. *J Surg Oncol* 2007; 94: 692-700.
- Sacks W, Fung CH, Chang JT, et al. The effectiveness of radioactive iodine for treatment of low-risk thyroid cancer: a systematic analysis of the peer-reviewed literature from 1966 to April 2008. *Thyroid* 2010; 20: 1235-1245.
- Mazzaferri EL, Young RL, Oertel JE et al. Papillary thyroid carcinoma: the impact of treatment in 576 patients. *Medicine (Baltimore)* 1977; 56: 171-196.
- Mazzaferri EL. Empirically treating high serum thyroglobulin levels. *J Nucl Med* 2005; 46: 1079-1088.
- Sisson JC. Applying the radioactive eraser: I-131 to ablate normal thyroid tissue in patients from whom thyroid cancer has been resected. *J Nucl Med* 1983; 24: 743-745.
- Torlontano M, Attard M, Crocetti U et al. Follow-up of low-risk patients with PTC: role of neck ultrasound in detecting lymph nodal metastases. *J Clin Endocrinol Metab* 2004; 89: 3402-3407.
- Robenshtok E, Fish S, Bach A, Dominguez JM, Shaha A, Tuttle RM. Suspicious lymph nodes detected after thyroidectomy for papillary thyroid cancer usually remain stable over years in properly selected patients. *J Clin Endocrinol Metab* 2012; 97: 2706-2713.
- Al-Saif O, Farrar WB, Bloomston M et al. Long-term efficacy of lymph node reoperation for persistent papillary thyroid cancer. *J Clin Endocrinol Metab* 2010; 95: 2187-2194.
- Lewis BD, Hay ID, Charboneau JW, McIver B, Reading CC, Goellner JR. Percutaneous ethanol injection for treatment of cervical lymph node metastases in patients with papillary thyroid carcinoma. *AJR Am J Roentgenol* 2002; 178: 699-704.
- Charboneau JW, Hay ID, van Heerden JA. Persistent primary hyperparathyroidism: successful ultrasound-guided percutaneous ethanol ablation of an occult adenoma. *Mayo Clin Proc* 1988; 63:913-91.
- Solbiati L, Charboneau JW, Reading CC, James EM, Hay ID. The thyroid gland. In: Rumack CM, Wilson SR, Charboneau JW, Levine D, editors. *Diagnostic Ultrasound*, 4th ed. Philadelphia: Elsevier Mosby; 2011, p. 708-749.
- Livraghi T, Festi D, Monti F, Salmi A, Vettori C. US-guided percutaneous ethanol injection of small hepatic and abdominal tumors. *Radiology* 1986; 161: 309-312.
- Levy MJ, Thompson GB, Topazian MD, Callstrom MR, Grant CS, Vella A. US-guided ablation of insulinomas: a new treatment option. *Gastrointestinal Endoscopy* 2012; 12:200-206.
- Burman KD. Treatment of recurrent or persistent cervical node metastases in differentiated thyroid cancer: deceptively simple options. *J Clin Endocrinol Metab* 2012; 97: 2623-2625.
- Monchik JM, Donatini G, Iannucilli J, Dupuy DE. Radiofrequency ablation and percutaneous ethanol injection for recurrent local and distant well-differentiated thyroid carcinoma. *Ann Surg* 2006; 244: 296-304.
- Lim CY, Yun J-S, Lee J et al. Percutaneous ethanol injection therapy for locally recurrent papillary thyroid carcinoma. *Thyroid* 2007; 17: 347-350.
- Kim BM, Kim MJ, Kim E-K et al. Controlling recurrent papillary thyroid carcinoma in the neck by ultrasonography-guided percutaneous ethanol injection. *Eur Radiol* 2008; 18: 835-842.
- Heilo A, Sigstad E, Fagerlid KH et al: Efficacy of ultrasound-guided percutaneous ethanol injection treatment in patients with a limited number of metastatic cervical lymph nodes from papillary thyroid carcinoma. *J Clin Endocrinol Metab* 2011; 96:2750-5.
- Hay ID, Reading CC, Lee RA, Gonzalez Losada T, Charboneau. Ultrasound-guided percutaneous ethanol injection: an effective long-term solution for selected persistent neck nodal metastases in pT1N0M0 stage I papillary thyroid carcinoma patients treated by surgery and radioiodine remnant ablation. *Proceedings of the 28th Annual Meeting, American Association of Endocrine Surgeons, Tucson, Arizona, April 29-May 1, 2007.*



## Предыдущие номера журнала *Thyroid International*, переведенные на русский язык:

- N 1 – 2012** Практические рекомендации по ведению пациентов с субклиническим гипотиреозом (Симон Пирс, Салман Разви)
- N 4 – 2011** Диагностика и лечение болезни Грейвса у детей и подростков: трудности и противоречия (Розалинд Браун)
- N 3 – 2011** Сахарный диабет и щитовидная железа (Габриела Брента)
- N 2 – 2011** Тиреостатические препараты (Луиджи Барталена)
- N 1 – 2011** Клинические рекомендации по диагностике и лечению узлового зоба (Махмуд Хариб, Хоссейн Хариб)
- N 4 – 2010** Взаимодействие гормона роста и гипофизарно-тиреоидной системы (Люси Энн Бехан, Амар Ага)
- N 3 – 2010** Транзиторная гипотироксинемия недоношенных (Невена Симик, Жоан Ровет)
- N 2 – 2010** 3-йодотиронамин (Т<sub>3</sub>АМ): новый гормон щитовидной железы? (Барбара Хеттингер, Катрин Шуфф, Томас Сканлан)
- N 1 – 2010** Материалы 34-го ежегодного съезда Европейской Тиреологической Ассоциации
- N 5 – 2009** Факторы, влияющие на абсорбцию тиреоидных гормонов в желудочно-кишечном тракте (Кеннет Бурман)
- N 4 – 2009** Йододефицитные заболевания: скрытая пандемия (Ферейдан Азизи)
- N 3 – 2009** Материалы 79-го ежегодного съезда Американской Тиреологической Ассоциации
- N 2 – 2009** Эпидемиология нарушений функции щитовидной железы: гипо- и гипертиреоза (Марк Вандерпамп)
- N 1 – 2009** Материалы 33-го ежегодного съезда Европейской Тиреологической Ассоциации
- N 4 – 2008** Аутоиммунная патология щитовидной железы и бесплодие у женщин (Крис Поп, Даниэль Глино, Бриджит Велкеньер)
- N 3 – 2008** Новый референсный интервал для ТТГ? (Георг Брабант)
- N 2 – 2008** Материалы 78-го ежегодного съезда Американской Тиреологической Ассоциации
- N 1 – 2008** Материалы 31-го ежегодного съезда Европейской Тиреологической Ассоциации
- N 4 – 2007** Близнецовые исследования в изучении заболеваний щитовидной железы (Пиа Сков Хансен, Томас Хайберг Брикс, Ласло Хегедюс)
- N 3 – 2007** Клинические аспекты заболеваний щитовидной железы у лиц пожилого возраста (В.В. Фадеев)
- N 2 – 2007** Материалы 31-го ежегодного съезда Европейской Тиреологической Ассоциации
- N 1 – 2007** История ТироМобила (Деланж Ф., Истман С., Хосталек У., Бутц З., Смит П.)
- N 3 – 2006** Тиреоидная пероксидаза – фермент и антиген (Барбара Чарнока)
- N 2 – 2006** Генетика доброкачественных и злокачественных опухолей щитовидной железы (Дагмар Фюрер)
- N 1 – 2006** Материалы 13-го Международного Тиреологического Конгресса
- N 4 – 2005** Современные концепции диагностики и лечения эндокринной офтальмопатии (Герасимос Крассас, Вильмар Вирсинга)
- N 3 – 2005** Клинические проявления мутаций рецептора ТТГ: патология рецептора ТТГ (Дэвид Калебиро, Лука Перзани, Паоло Бэк-Пэкос)
- N 2 – 2005** Транзиторная гипотироксинемия и развитие головного мозга у недоношенных новорожденных (Роберт Хьюм, Фиона Уильямс, Тео Виссер)
- N 1 – 2005** Сопутствующая аутоиммунная патология при заболеваниях щитовидной железы (Энтони Уитман)
- N 5 – 2004** Послеродовый тиреоидит (Кувера Е. Премавардана, Джон Лазарус)
- N 4 – 2004** Материалы 29-го ежегодного съезда Европейской Тиреологической Ассоциации
- N 3 – 2004** Аутоиммунный тиреоидит и беременность (Алекс Ф. Мулер и Ари Бергхаут)
- N 2 – 2004** Материалы 75-го ежегодного съезда Американской Тиреологической Ассоциации
- N 1 – 2004** Щитовидная железа и липиды: современные представления (Леонидас Дунтас)
- N 5 – 2003** Использование рекомбинантного человеческого ТТГ при заболеваниях щитовидной железы (Сара Толаней и Пол Ладенсон)
- N 4 – 2003** Современные принципы оценки уровня тиреоглобулина при наблюдении пациентов с высокодифференцированным раком щитовидной железы (Кэрл Энн Спенсер)
- N 3 – 2003** Исследование антител к щитовидной железе в клинической практике (Альдо Пинкера, Михель Мариньо, Эмилио Фиорэ)
- N 2 – 2003** Этиология, диагностика и лечение болезни Грейвса (Энтони Уитман)
- N 1 – 2003** Материалы 74-го ежегодного съезда Американской Тиреологической Ассоциации
- N 6 – 2002** Материалы 28-го ежегодного съезда Европейской Тиреологической Ассоциации
- N 5 – 2002** Йодный дефицит в Европе – состояние проблемы на 2002 год (Франсуа Деланж)
- N 4 – 2002** Исследование щитовидной железы в ядерной медицине (Дик Квеккебум, Эрик Креннинг)
- N 3 – 2002** Врожденный гипотиреоз (Дельберт Фишер)
- N 2 – 2002** Тонкоигольная аспирационная биопсия щитовидной железы (Антонино Бельфиоре)
- N 1 – 2002** Материалы 73-го ежегодного съезда Американской Тиреологической Ассоциации
- N 6 – 2001** Материалы 27-го ежегодного съезда Европейской Тиреологической Ассоциации в Варшаве
- N 5 – 2001** Субклинический тиреотоксикоз (Э. Пирс, Л. Бравеман)
- N 4 – 2001** Терапия препаратами тиреоидных гормонов. Как и когда? (А.Д. Тофт)
- N 3 – 2001** Резистентность к тиреоидным гормонам (О. Баккер, В.М. Версинга)
- N 1/2 – 2001** Материалы 12-го Международного тиреологического конгресса 22–27 октября, Киото (Япония)
- N 5 – 2000** Чрескожные инъекции этанола в лечении заболеваний щитовидной железы (Энио Мартино, Фаусто Богацци, Альдо Пинкера)
- N 4 – 2000** Наследственные формы рака щитовидной железы (Мартин Шлумбергер)
- N 3 – 2000** Многоузловой зоб (Петер Лаурберг)
- N 2 – 2000** Влияние лекарственных препаратов на функцию щитовидной железы (Джан Р. Стокигт)

Полнотекстовые варианты предыдущих выпусков «*Thyroid International*» на английском языке вы можете найти в интернете:  
<http://www.thyrolink.com>

Полный текст русских переводов «*Thyroid International*», а также другую информацию по тиреологии вы можете найти в интернете на сервере ТИРОНЕТ: [www.thyronet.ru](http://www.thyronet.ru)

# ЭУТИРОКС®

ЛЕВОТИРОКСИН НАТРИЯ

Просто дозировать – легко компенсировать



**ЭУТИРОКС: БОЛЬШЕ ВОЗМОЖНОСТЕЙ**  
**Впервые в России 9 дозировок левотироксина**

25 мкг • 50 мкг • 75 мкг • **88** мкг • 100 мкг • **112** мкг • 125 мкг • **137** мкг • 150 мкг

**Сокращенная информация по медицинскому применению. Регистрационный номер:** №015039/01 от 21.11.2008, ЛП-000910 от 18.10.2011. **Торговое название:** Эутирокс®. **Международное непатентованное название:** левотироксин натрия. Таблетки 25 мкг, 50 мкг, 75 мкг, 88 мкг, 100 мкг, 112 мкг, 125 мкг, 137 мкг, 150 мкг. **Показания:** гипотиреоз; эутиреоидный зоб; в качестве заместительной терапии и для профилактики рецидива зоба после резекции щитовидной железы; рак щитовидной железы (после оперативного лечения); диффузный токсический зоб: после достижения эутиреоидного состояния тиреостатиками (в виде комбинированной или монотерапии); в качестве диагностического средства при проведении теста тиреоидной супрессии. **Противопоказания:** повышенная индивидуальная чувствительность к препарату; нелеченый тиреотоксикоз; нелеченая гипопитуитарная недостаточность; нелеченая недостаточность надпочечников; применение в период беременности в комбинации с антииреодными средствами. Не следует начинать лечение препаратом при наличии острого инфаркта миокарда, острого миокардита и острого панкреатита. С осторожностью следует назначать препарат при заболеваниях сердечно-сосудистой системы: ИБС (атеросклероз, стенокардия, инфаркт миокарда в анамнезе),

артериальной гипертензии, аритмии; при сахарном диабете, тяжелом длительно существующем гипотиреозе, синдроме мальабсорбции. **Способ применения и дозы.** Суточная доза определяется индивидуально в зависимости от показаний. Эутирокс® принимают внутрь. При проведении заместительной терапии гипотиреоза у больных моложе 55 лет при отсутствии сердечно-сосудистых заболеваний Эутирокс® назначают в суточной дозе 1,6-1,8 мкг на 1 кг массы тела; у больных старше 55 лет или с сердечно-сосудистыми заболеваниями – 0,9 мкг на 1 кг массы тела. **Побочное действие:** при правильном применении препарата Эутирокс® под контролем врача побочные эффекты не наблюдаются. Были зарегистрированы случаи аллергических реакций в виде ангионевротического отека. Полная информация содержится в инструкции по применению.

ООО «Такеда Фармасьютикалс»  
119048, Москва, ул. Усачёва, д. 2, стр. 1,  
тел.: +7 (495) 933 55 11;  
факс: +7 (495) 502 16 25,  
[www.thyronet.ru](http://www.thyronet.ru), [www.takeda.com.ru](http://www.takeda.com.ru)



Дата выпуска рекламы: август 2013 г.